



SEXTO  
CONGRESO  
NACIONAL

TOPÍCOS SELECTOS DE  
NEUROCIRUGÍA



Facultad de Medicina



# MENINGIOMAS FALCOTENTORIALES, CORRELACIÓN ANATÓMICA Y ESTRATEGIA QUIRÚRGICA: REPORTE DE DOS CASOS.

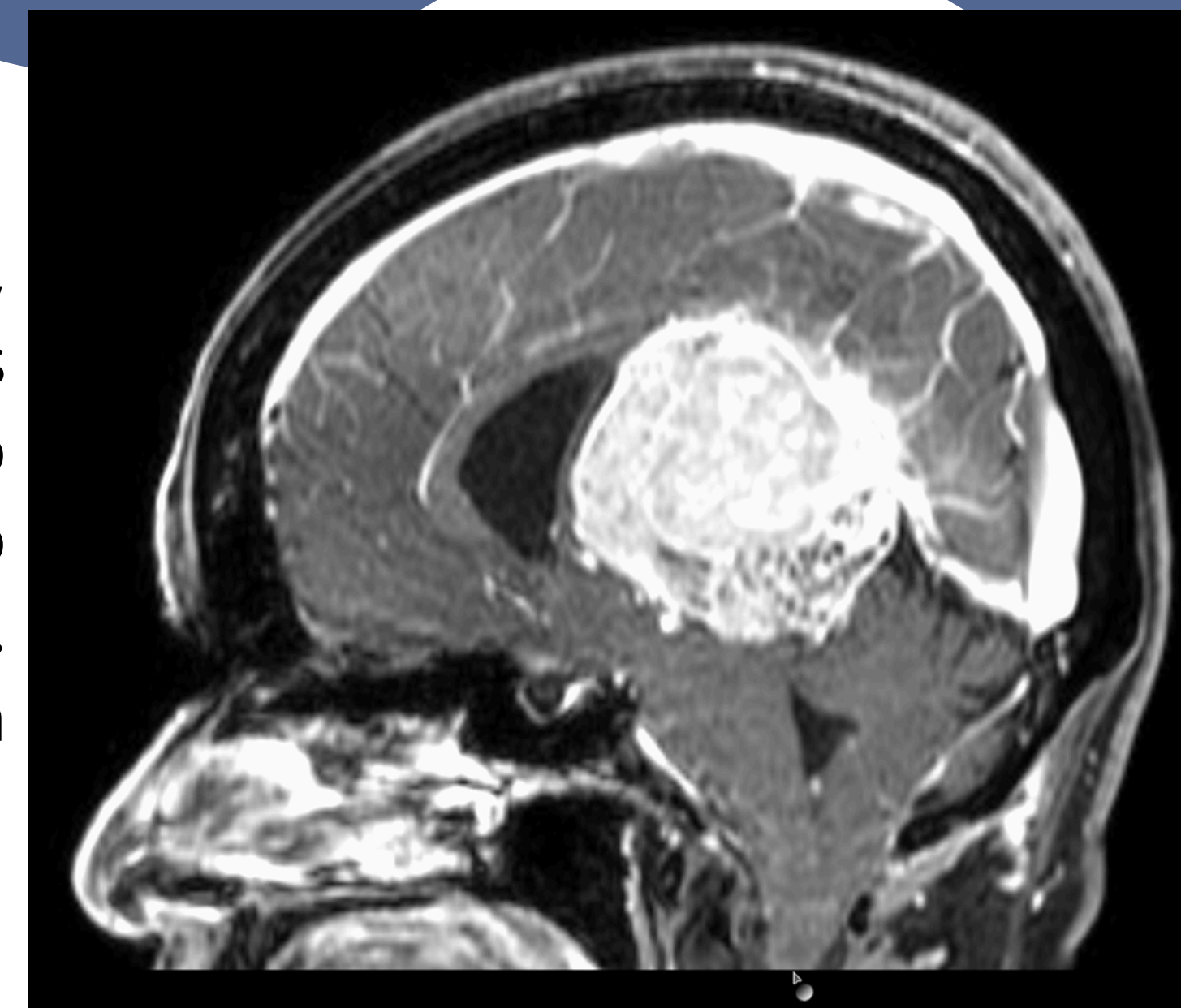
Dr. Mauricio Garcia Lopez, Dr. Juan Manuel Salgado Camacho.

## INTRODUCCIÓN

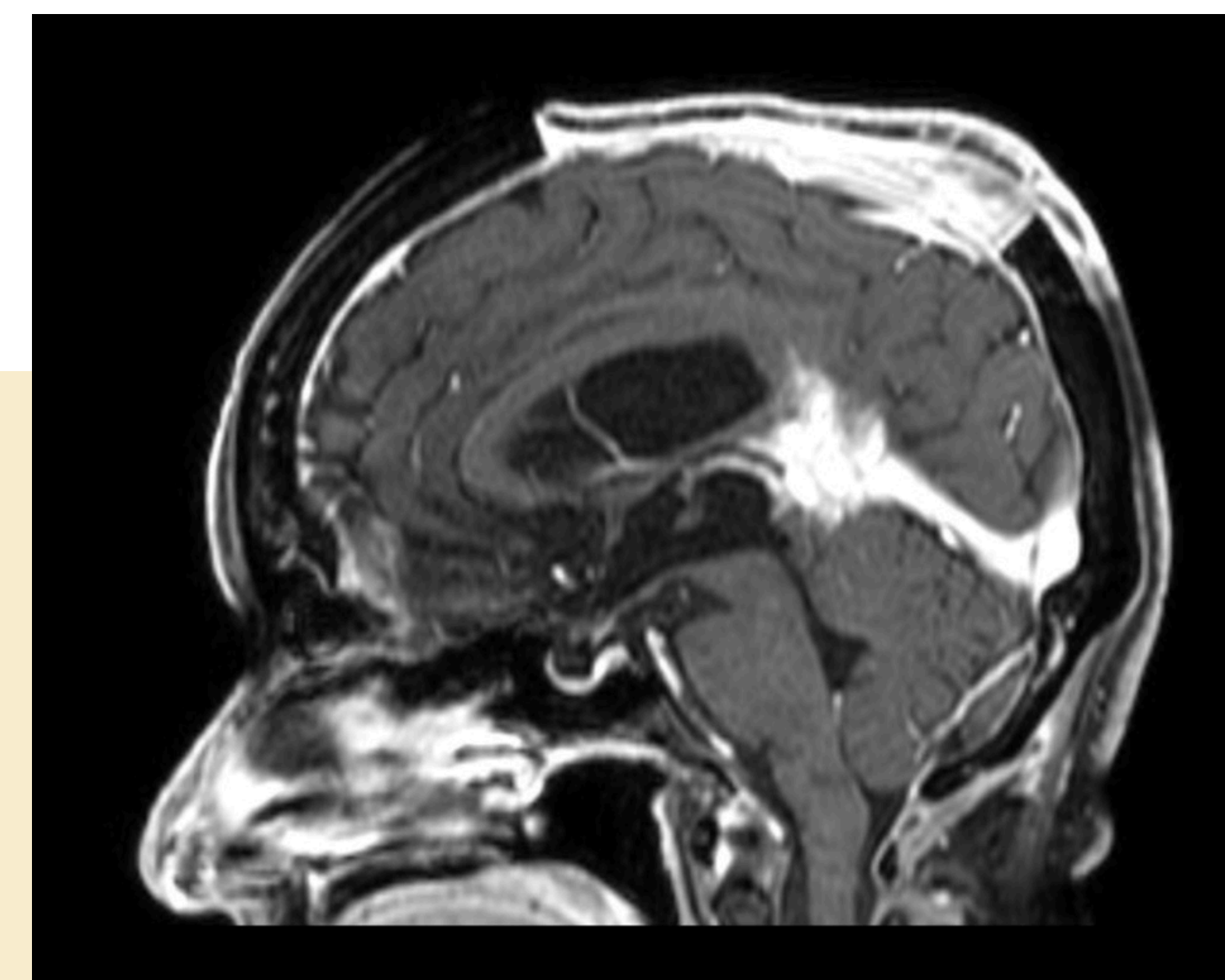
Los meningiomas falcotentoriales son tumores infrecuentes que representan aproximadamente el 2-8% de los meningiomas intracraneales, localizados en la unión de la hoz y el tentorio, en estrecha relación con estructuras críticas del sistema venoso profundo, incluyendo la vena de Galeno y el seno recto (1,2). Debido a su localización profunda, su resección representa un desafío quirúrgico significativo. La planificación basada en la clasificación anatómica y en la evaluación mediante resonancia magnética y tomografía computarizada permite definir la relación venosa y seleccionar el abordaje más seguro (3-7).

## MATERIALES Y METODOS

Se recopilaron datos clínicos, imagenológicos, quirúrgicos y patológicos mediante la revisión del expediente médico institucional. El diagnóstico se realizó mediante estudio histopatológico. Finalmente, se realizó una revisión bibliográfica.



CASO 1



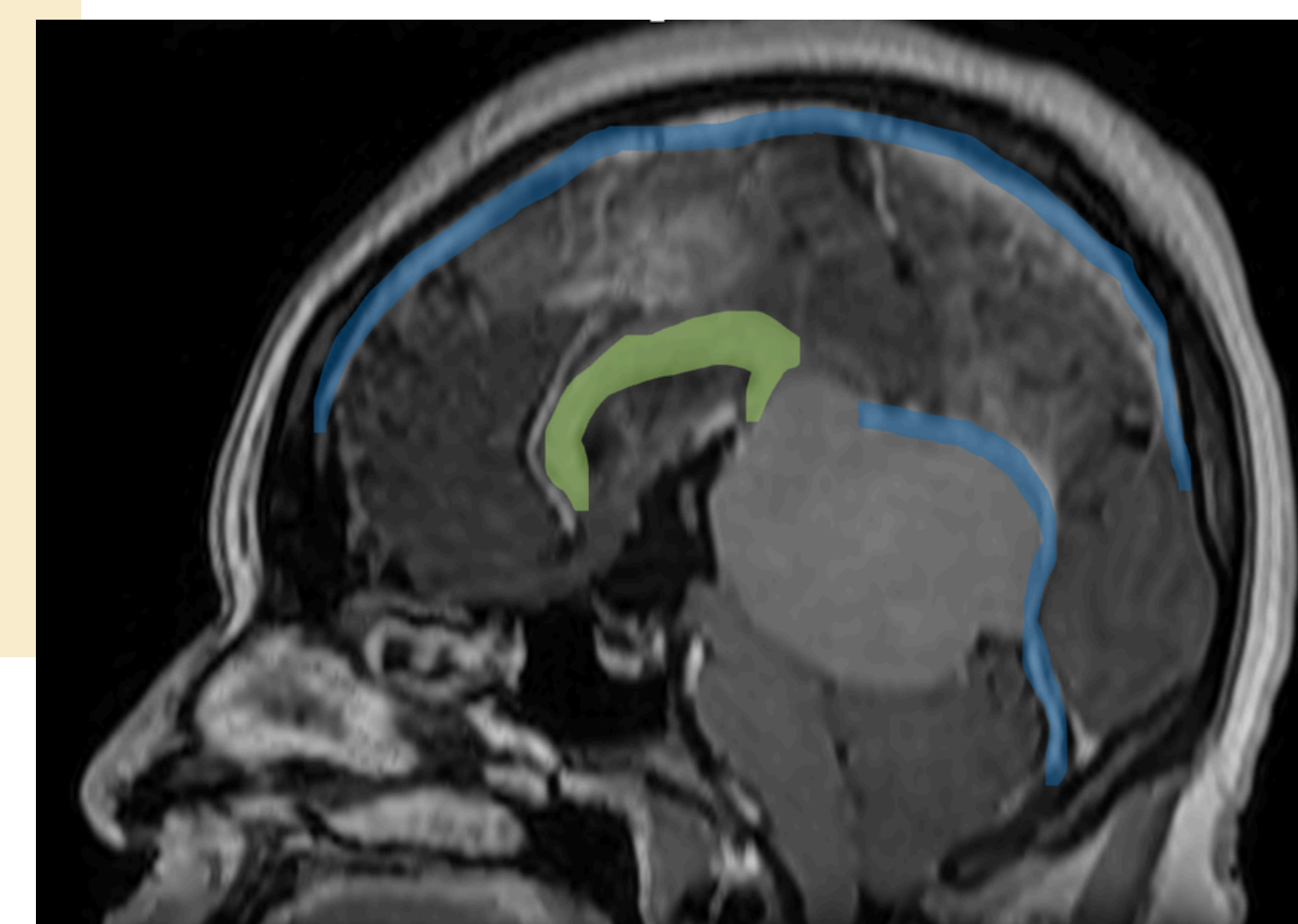
CASO 1

## CASO CLINICO 1

Paciente femenina de 62 años con inestabilidad de la marcha. La resonancia magnética evidenció lesión pineal de 6 cm compatible con meningioma falcotentorial Tipo I (Asari), con desplazamiento inferior del sistema venoso profundo. Se realizó abordaje interhemisférico posterior con resección Simpson II. Histopatología: meningioma transicional grado I. Evolución favorable con hemiplejía residual sin deterioro adicional.

## CASO CLINICO 2

Paciente femenina de 29 años con vértigo y cefalea progresiva. La resonancia magnética mostró lesión pineal compatible con meningioma falcotentorial Tipo II (Asari), con desplazamiento superior del sistema venoso profundo. Se realizó abordaje occipital-suboccipital con resección macroscópica completa. Histopatología: meningioma atípico grado II, sin complicaciones neurológicas mayores postoperatorias.



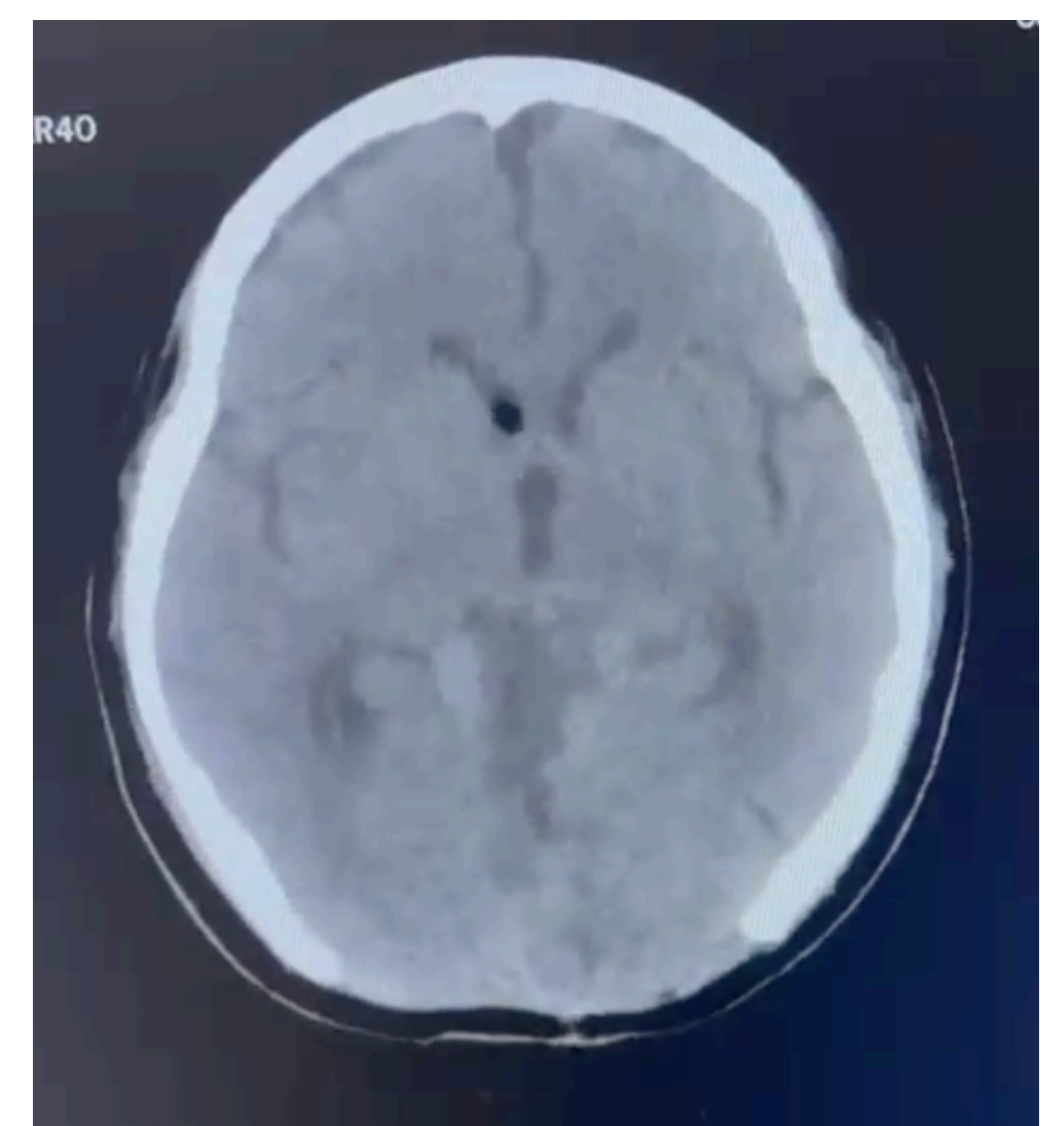
CASO 2

## CONCLUSIONES

Los meningiomas falcotentoriales constituyen lesiones complejas desde el punto de vista quirúrgico debido a su relación directa con el sistema venoso profundo y estructuras neuroanatómicas críticas (1,3). En ambos casos presentados, la clasificación anatómica de los meningiomas falcotentoriales permitió seleccionar el abordaje quirúrgico más adecuado, optimizando la exposición tumoral y reduciendo el riesgo de lesión venosa significativa (3,4). A pesar de no contar con angiografía digital, el análisis detallado mediante tomografía computarizada y resonancia magnética permitió identificar adecuadamente la anatomía venosa profunda, lo cual constituyó un elemento fundamental en la planeación quirúrgica y en la seguridad del procedimiento. Estos hallazgos resaltan la utilidad de la imagen convencional en centros con recursos limitados y su papel en la toma de decisiones quirúrgicas seguras (5-7).

## BIBLIOGRAFIA

1. Dasari, A., Shen, C., Halperin, D., Zhao, B., Zhou, S., Xu, Y., Shih, T., & Yao, J. C. (2017). Trends in the incidence, prevalence, and survival outcomes in patients with neuroendocrine tumors in the -Bassiouni, H., Asgari, S., & Stolke, D. (2006). Falcotentorial meningiomas: clinical results in 57 patients treated microsurgically. *Neurosurgery*, 59(4), 872-881. <https://doi.org/10.1227/01.NEU.0000232654.60214.21>
2. Sekhar, L. N., Goel, A., & Posterior cranial fossa tumors. (1992). Surgical approaches to falcotentorial meningiomas. *Journal of Neurosurgery*, 77(4), 488-497.
3. Asari, S., Maeshiro, T., Tomita, S., Kawauchi, M., & Ohmoto, T. (1995). Falcotentorial meningiomas: surgical anatomy and classification. *Journal of Neurosurgery*, 82(5), 726-731. <https://doi.org/10.3171/jns.1995.82.5.0726>
4. Yaşargil, M. G. (1996). *Microneurosurgery: Volume IVB: CNS tumors*. Thieme.
5. Osborn, A. G., Salzman, K. L., & Barkovich, A. J. (2018). *Diagnostic imaging: Brain* (3rd ed.). Elsevier.
6. Al-Mefty, O. (2012). *Meningiomas* (2nd ed.). Thieme.
7. Louis, D. N., Perry, A., Wesseling, P., Brat, D. J., Cree, I. A., Figarella-Branger, D., et al. (2021). The 2021 WHO classification of tumors of the central nervous system. *Acta Neuropathologica*, 142(3), 371-397. <https://doi.org/10.1007/s00401-021-02328-1> Louis, D. N., Perry, A., Wesseling, P., Brat, D. J., Cree, I. A., Figarella-Branger, D., et al. (2021). The 2021 WHO classification of tumors of the central nervous system: A summary. *Acta Neuropathologica*, 142(3), 371-397. <https://doi.org/10.1007/s00401-021-02328-1>



CASO 2